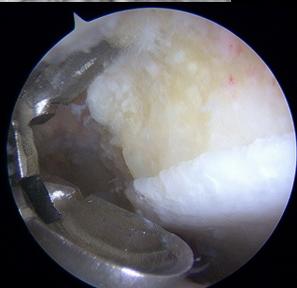
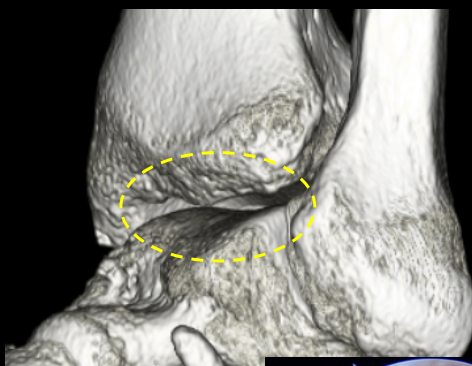
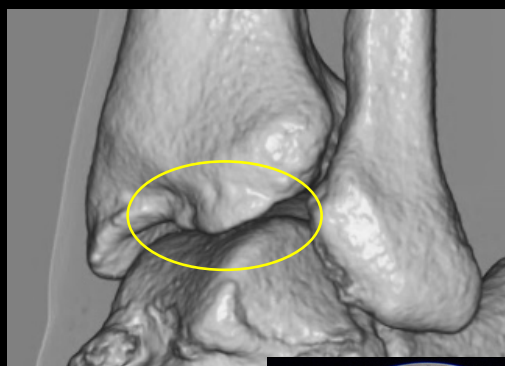# 足関節・足部のスポーツ障害・外傷

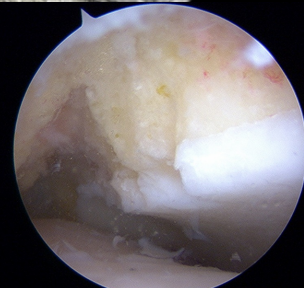## 1, 足関節前方インピンジメント症候群に対する鏡視下骨棘切除術

術前3DCT

術後3DCT

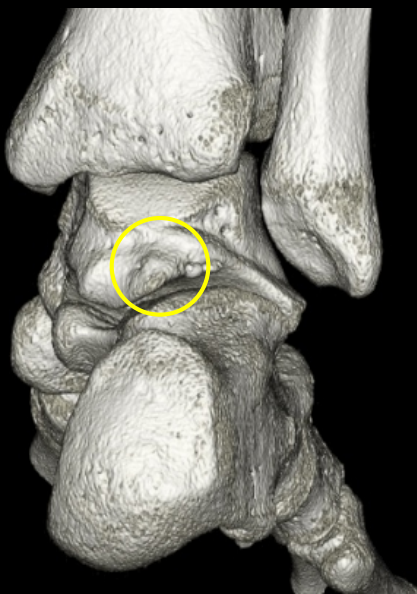

骨棘を切除

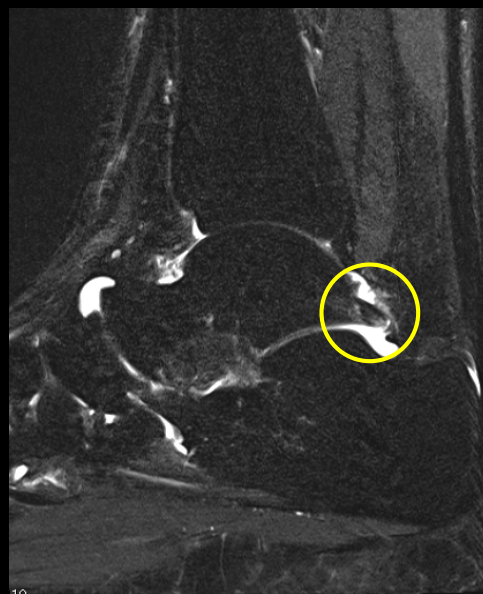
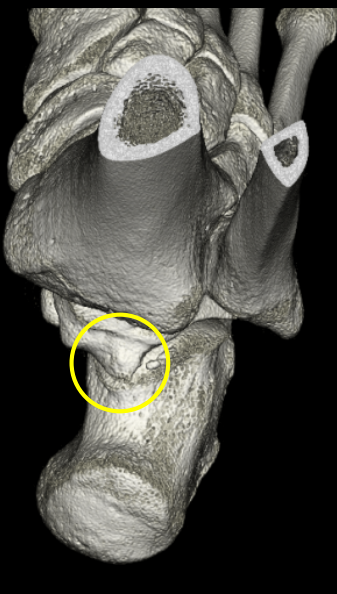


➤ スポーツ復帰は術後2カ月頃

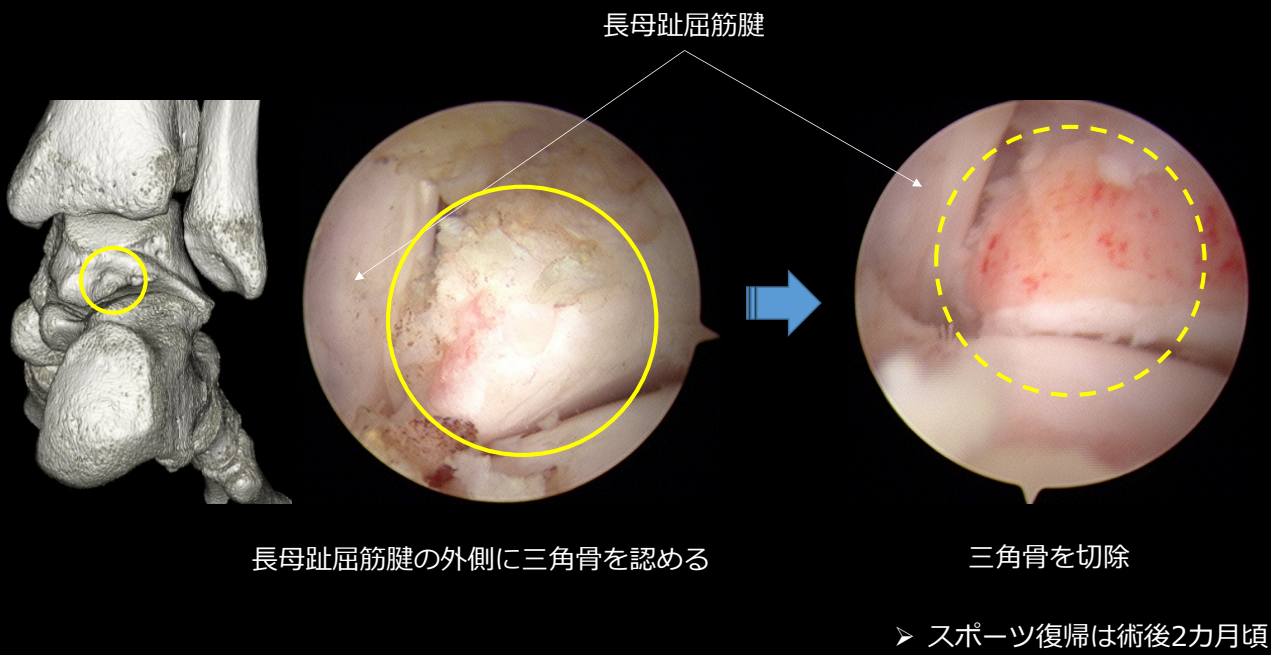
## 2, 足関節後方インピンジメント症候群（三角骨障害）に対する鏡視下切除手術



距骨後方に三角骨を認める

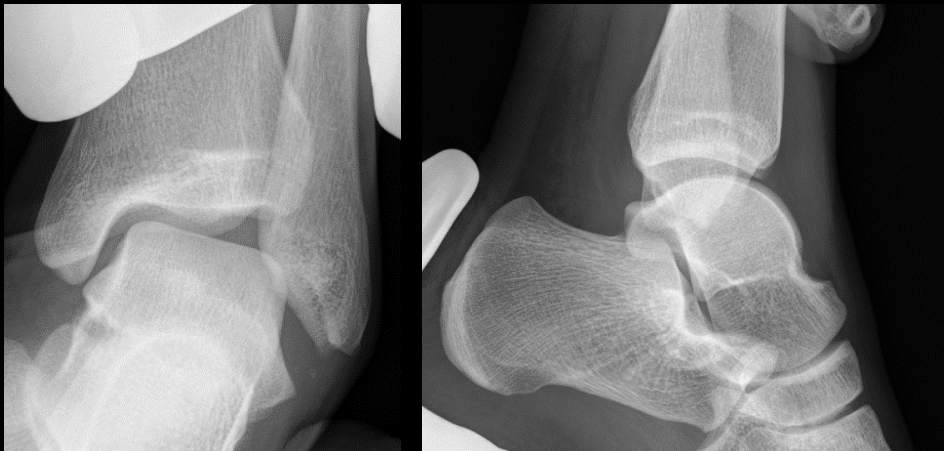

三角骨周囲に炎症を認める



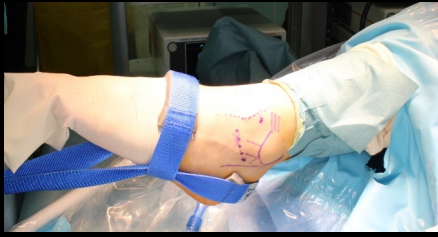### 3, 足関節外側不安定症に対する鏡視下足関節外側靭帯修復術

術前ストレス撮影

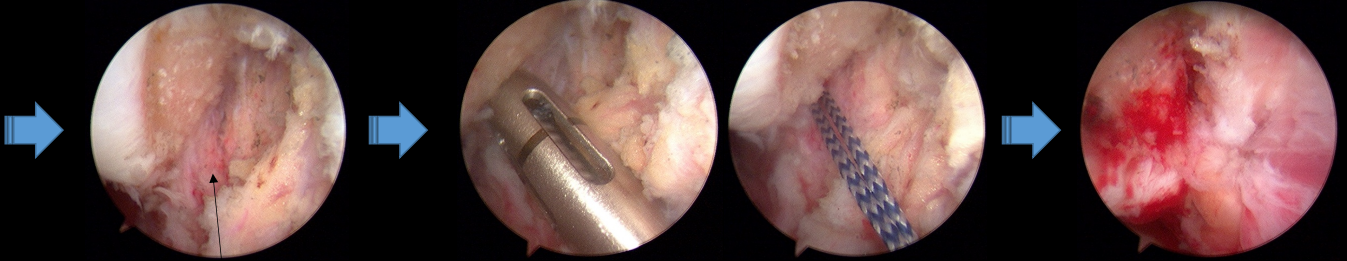
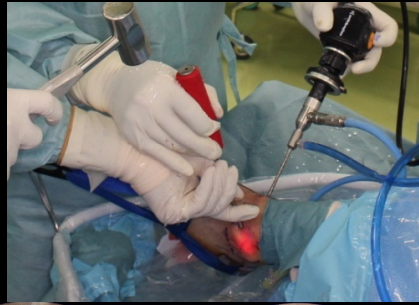

足関節外側不安定性を認める  
(捻挫を繰り返してしまい、スポーツができない状態)

# 鏡視下足関節外側靭帯修復術



① 足関節を牽引する



② 外側靭帯が緩んでいる

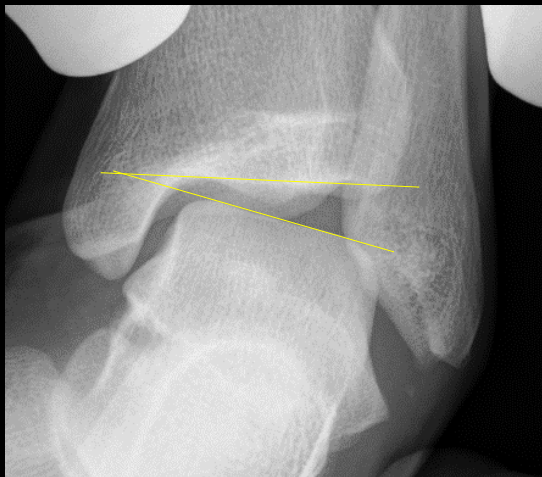
③ 腓骨遠位部にスーチャーアンカーを穿つ

④ 外側靭帯を腓骨遠位部に縫着

➤ スポーツ復帰は術後4カ月頃

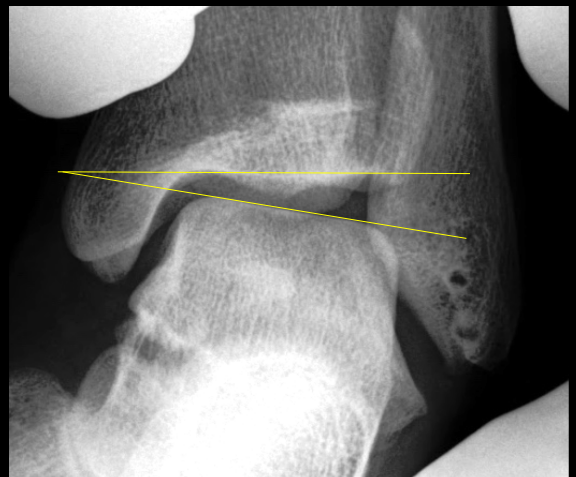
# 足関節内反ストレス撮影

術前



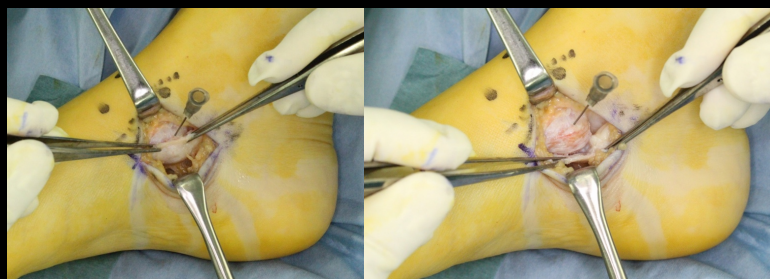
距骨傾斜角：15度

術後2年

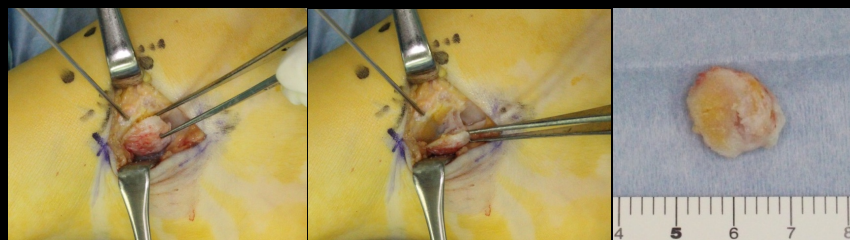


9度に改善

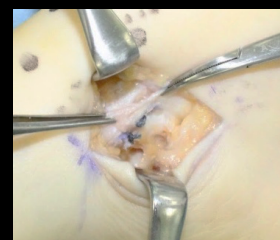## 4, 外脛骨障害に対する手術



① 外脛骨に付着する後脛骨筋腱を剥がす

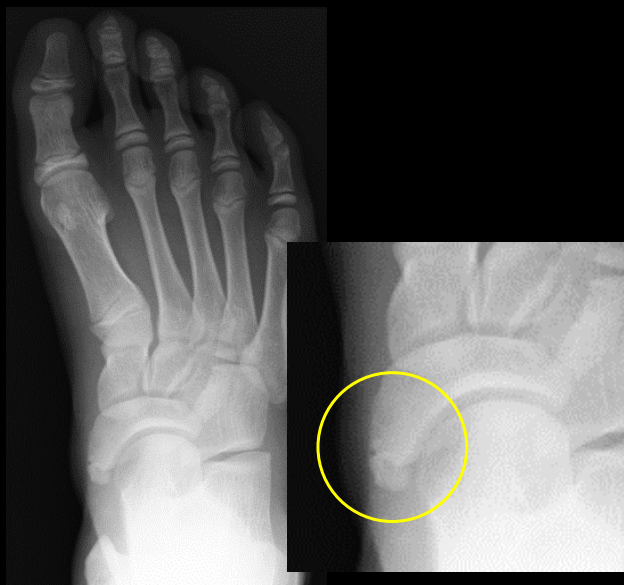

② 外脛骨を切除する

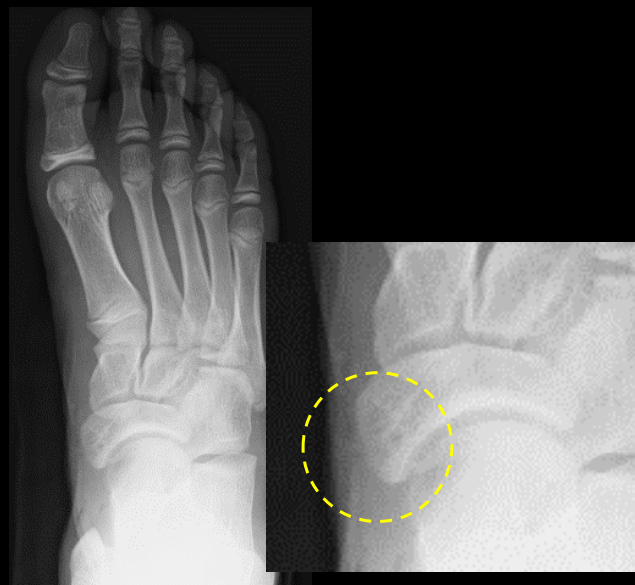

③ 後脛骨筋腱を再縫着する

術前



術後



外脛骨が切除されている

➤ スポーツ復帰は術後4カ月頃