



# 内側半月板 後根断裂

—あなたのその危険な半月板損傷、見逃していませんか？—

内側半月板後根断裂(ないそくはんげつばん こうこんだんれつ)は、中高年(50~70歳台)の女性に好発し、急激に膝関節の機能が悪化する特殊な半月板の断裂です。しかし、適切な診療がなされず、**膝関節骨壊死**や**変形性膝関節症**が進行した状態となり、人工膝関節手術を余儀なくされる症例が多く認められます。

## 内側半月板後根断裂はこうして発生します



階段・段差・溝、坂道、散歩、小走り、ひねり、立ち上がりなどで受傷することが多いようです。

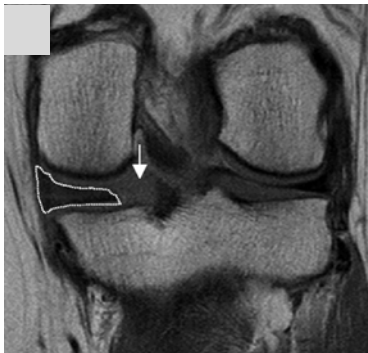パキッという音とともに膝の裏側の痛みを自覚した場合は、すぐに専門医に相談しましょう。

MRI検査による診断が必要です。

## 特徴的なMRI画像所見

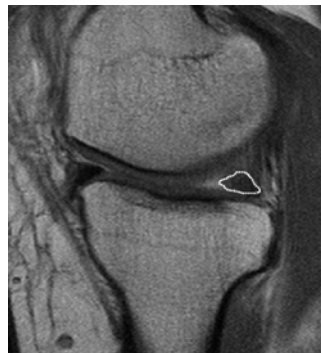Furumatsu et al. J Orthop Sci. 2017

①裂け目サイン



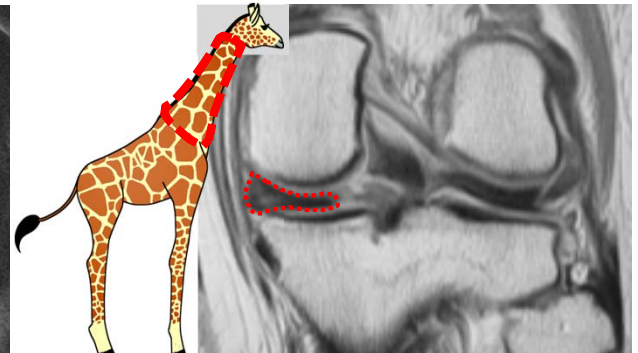後根の連続性が消失

②幽霊サイン



後方陰影の欠損

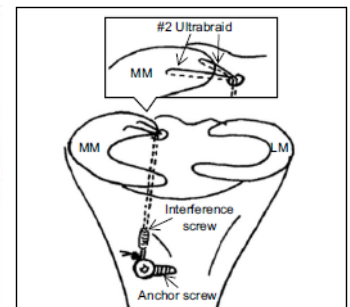
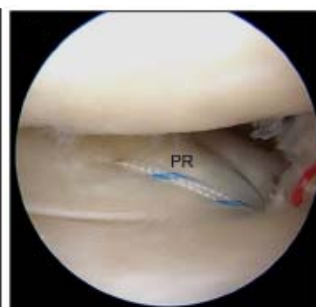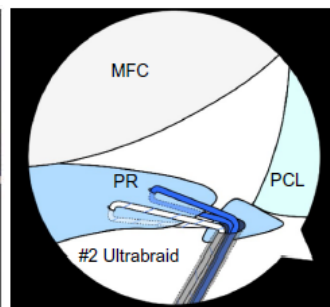
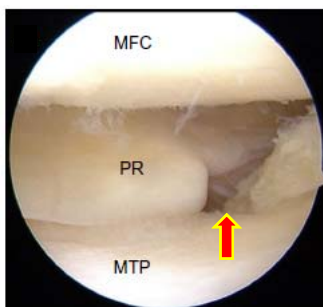
③キリンの首サイン



後根断裂・半月板の腫大

## 手術治療 (岡山大学病院 膝関節グループ)

膝関節鏡を用いた半月板修復術: 適応症例には早期の手術が勧められます。



Okazaki, Furumatsu et al. Eur J Orthop Surg Traumatol. 2019

Hiranaka, Furumatsu et al. 2020